1932
Lane Medical Library

Aus dem Pathologischen Institut der Universität Halle-Wittenberg
(Direktor: Prof. Dr. Wätjen.)

Totalaneurysma der Aorta.

Inaugural-Dissertation

zur

Erlangung der Doktorwürde

der

Hohen Medizinischen Fakultät

der Vereinigten Friedrichs-Universität

Halle-Wittenberg

vorgelegt von

Hans Krauss

aus Torgau an der Elbe.

Halle-Saale
Ostdeutsche Druckerei und Verlagsanstalt, Inhaber Otto Jung
1932

Referent: Dr. Schaetz.

Meiner Mutter und dem
Andenken meines Vaters gewidmet.

Digitized by the Internet Archive
in 2026

https://archive.org/details/IA40154005_0435

Es ist in den letzten Jahren besonders von Seiten der Kliniker verschiedentlich auf ein Abnehmen der Lues aufmerksam gemacht worden. Gemeint ist damit vor allen Dingen ein Zurückgehen der Frischinfektionen der letzten Jahre gegenüber der Kriegs- und Nachkriegszeit.

Auf Grund einer Statistik der in den letzten 10 Jahren am hiesigen Institut sezierten Fälle von syphilitischer Aortitis konnten wir uns von einer Abnahme, wenigstens dieser Art von syphilitischer Erkrankung, nur im vergangenen Jahre überzeugen. Bis 1929 mußten wir sogar eine dauernde Zunahme feststellen.

Jahr	Gesamtzahl d. Sektionen	Fälle von aort. lu.		Aneurysmen		Sitz im abdom. Teil	Sitz im aufst. Teil	im Bogen	im thor. Teil	männl.	weibl.
1921	623	10	1,61%	1	10%	—	—	—	—	80%	20%
1922	664	9	1,36%	1	11%	—	—	—	1	66%	34%
1923	655	12	1,84%	2	16,6%	—	—	1	1	66%	34%
1924	648	11	1,71%	4	36,3%	—	1	—	3	54%	46%
1925	604	9	1,5%	5	55,5%	—	2	1	2	77%	23%
1926	760	14	1,85%	1	7,13%	—	1	—	—	71%	29%
1927	866	20	2,23%	6	30%	—	2	2	2	75%	25%
1928	949	18	1,91%	5	27,7%	—	4	—	1	77%	23%
1929	993	25	2,52%	12	48%	1	9	2	—	76%	24%
1930	877	11	1,16%	3	27,2%	—	3	—	—	72%	28½
	7639	139	1,82%	40	28,7%	1	22	7	10	73%	27%

Einer von diesen Fällen verdient ganz besonders hervorgehoben zu werden, weil er in mehrfacher Hinsicht ganz bemerkenswerte Abweichungen von den üblichen Befunden bei der Mesaortitis luica und ihren Folgezuständen bietet.

Am 17. 9. 29 kam die Leiche des 54 Jahre alten Brauereiarbeiters Georg G. im Pathologischen Institut der Universität Halle zur Sektion.

Aus der Anamnese ergab sich folgendes: Nach Angaben des Sohnes soll G. vor 10 Jahren an Ohnmachten gelitten haben, die angeblich hervorgerufen waren durch Vergiftung mit Kohlensäure oder durch Gase beim Pichen der Fässer. Dann hat er einige Male an Grippe und rheumatischen Erscheinungen krank gelegen. 1918 litt er an epileptischen Anfällen und im Jahre 1924 an Krämpfen im rechten Arm und Bein. Im Juli und Dezember war er in Behandlung bei einem Augenarzt und im Januar erkrankte er an Bronchialkatarrh. Im April 1928 war er wiederum 8 Tage bettlägerig wegen Gicht in der linken großen Zehe. Mit Ausnahmen der kurzen Krankheitsperioden war er sonst immer arbeitsfähig. In den letzten 4—8 Wochen vor seinem Tode habe er sich dauernd sehr matt gefühlt, öfter vorübergehend Anfälle von Schwindel und Brechreiz gehabt, auch hat er während der Arbeit mehrfach über Luftmangel geklagt. Häufig quälte ihn ein Druckgefühl auf der Brust, verbunden mit Schweratmigkeit. Er fühlte sich dann nur wohl, wenn er sich hinlegen konnte. Nach den nachträglich gemachten Angaben der Ehefrau soll G. am 5. Oktober 1928 einen Unfall dadurch erlitten haben, daß er vom Rande eines 2 m hohen Bottichs abgestürzt und mit Leib und Brust auf eine umgefallene Leiter aufgeschlagen sei. Ein Sohn wiederum behauptet, sein Vater habe erzählt, es sei ihm ein Faß auf Brust und Bauch geglitten. Wenn auch die Meinungen über die Art des Unfalls auseinandergehen, so ist es doch nicht zweifelhaft, daß tatsächlich ein solcher stattgefunden hat. Denn nach dem Zeugnis von Nachbarn soll G. um die angegebene Zeit über Schmerzen in Brust und Bauch geklagt und einige Tage zu Bett gelegen haben. Auch kann sich die Ehefrau noch darauf besinnen, daß der Unfall sich an einem Freitag ereignet hat, so daß ihr Mann am folgenden Tage nur einen halben Tag zu arbeiten brauchte und auch am Sonntag sich ausruhen konnte, ohne zum Arzt gehen zu müssen. An lokalen Erscheinungen hatte man Schwellungen an Brust und Bauch bemerkt, die auf Behandlung mit Umschlägen wieder zurückgingen. Am Tage seines Todes bekam G. plötzlich Schmerzen in Brust und Leib, er verspürte Übelkeit, mußte erbrechen und wurde ohnmächtig. In diesem Zustande brachte man ihn ins Krankenhaus. Hier besserte sich die leichte Unbesinnlichkeit zunächst etwas. Plötzlich wurde er dann blau, das Herz setzte aus bei noch weitergehender Atmung. Kurze Zeit danach Exitus.

Aus dem Sektionsprotokoll ergab sich folgender Befund:

Äußere Beschreibung: Mittelgroßer, kräftiger, muskelstarker

1,70 m großer Mann von pyknischer Statur. Die Pupillen sind eng, keine Ödeme, ausgeprägte Totenstarre. Der Leib ist etwas aufgetrieben.

Schädel: Das Schädeldach ist dick, sklerotisch, die Nähte verstrichen, die Blutleiter zeigen nichts Besonderes. Die Hirnhäute der Convexität, besonders im Bereich der Furchen sind bindegewebig verdickt. Das Gehirn ist etwas weich (Fäulnis?). Die Ventrikel sind leicht erweitert.

Situs der Brusthöhle: Die Lungen sind frei. Im linken Thoraxraum finden sich 200 ccm gelblicher, leicht trüber Flüssigkeit.

Herz und Herzbeutel: Der Herzbeutel enthält etwa 400 ccm flüssigen Blutes. Er ist gegen die großen Gefäße zu etwas mit der Herzoberfläche verwachsen. An dieser Stelle, den ganzen Conus pulmunalis zwischen beiden Herzohren einnehmend, sitzt ein fingerstarkes Hämatom, das durch einige kleine Öffnungen mit dem Herzbeutel kommuniziert. Beim Aufschneiden der Pulmonalis läßt sich die Hämatommasse als ein einheitliches Gerinsel aus der subendokardialen Tasche herausnehmen. Das rechte Herz ist muskelkräftig. Die Klappen sind intakt. Auch die Pulmonalis ist unverändert. Das linke Herz ist stark hypertrophisch und leicht erweitert. Die Trabekel sind etwas abgeplattet. Die Klappen zeigen sklerotische Verdickung. Das Lumen der Kranzarterien ist erweitert, ihre Wandung fleckig weißlich verdickt. Herzschwielen werden nicht beobachtet.

Aorta: Die ersten 2 cm der schon hier etwas erweiterten Aorta zeigen noch keine Veränderung der Intima. Dann beginnt eine etwa faustgroße Auftreibung des ganzen Rohres, in deren Bereich die allgemein verdickte Wand narbig rillig verändert ist und Auflagerungen einer Reihe flacher, ebenfalls gerillter thrombotischer Massen zeigt. Im Bereich des Bogens findet sich eine ähnliche, etwas kleinere Erweiterung, eine ebensolche wieder größere im unteren Brustteil. Hier fühlt sich die Wand auch von bröckligen Kalkeinlagerungen verhärtet an. Die ganze Bauchaorta ist in ein zylinderförmiges, nach unten spindelig zulaufendes Aneurysma umgewandelt. Die Intima dieses ganzen Bezirkes wird ebenfalls durch thrombotische Auflagerungen, gelblich, weiße Vortreibungen und rillige Narben aufs schwerste verändert. 3 cm über der Teilungsstelle verengt sich die sonst im ganzen erweiterte Aorta bis auf Kleinfingerdicke. An dieser Verengungsstelle springen mehrere kleine und ein größerer zirkulärer Wulst kantig gegen das Lumen vor. Auch unterhalb der Verengung ist die Aorta narbig weißlich verändert und zum Teil von Kalkeinlagerungen eingenommen.

Maße der Aorta:

Unmittelbar über der Teilungsstelle	5 cm
Im Bereich der verengten Stelle .	3,5 „
5 cm über der verengten Stelle . .	8 „
10 „ „ „ „ . .	10 „
15 „ „ „ „ . .	10 „
Am Beginn der absteigenden Aorta .	14 „

Die Arteria anonyma ist etwas erweitert, ihre Wand weißlich gelblich verdickt.

Die Carotis dextra hat einen Umfang von 2,5 cm. Ihre Intima ist ebenfalls weißlich streifig verdickt, besonders im Bereich des Abgangs der Carotis externa.

Die Carotis sinistra mißt im Anfangsteil 1,7 cm, dicht vor dem Abgang der Carotis externa 2,3 cm. Auch hier besteht eine weißliche, streifige Verdickung der Intima.

Die Wand der linken Subclavia weist dieselben Veränderungen auf.

Die Iliaca communis sinistra zeigt unmittelbar nach ihrem Abgang eine nach hinten sich erstreckende Ausbuchtung und ist nach oben gegen die Aorta durch eine scharf vorspringende Falte abgegrenzt. Unmittelbar nach ihrem Abgang mißt sie 2 cm, 4 cm nach ihrem Abgang 4 cm an Umfang.

Die rechte Iliaca hat ebenfalls eine nach hinten sich erstreckende Ausbuchtung. Ihre Maße an den entsprechenden Stellen sind 2,5 cm und 3,5 cm.

Die Lungen sind blutreich, feucht, besonders die Oberlappen. Der rechte Mittellappen und die hinteren Partien des rechten Unterlappens sind etwas brüchig, aber noch lufthaltig. Die Schleimhaut der Bronchien ist leicht gerötet.

Die Tracheal-Schleimhaut weist ebenfalls eine stärkere Rötung auf.

Der Zungengrund erscheint von isolierten hanfkorngroßen Follikeln unregelmäßig gehöckert. Die Tonsillen sind zerklüftet, die linke zeigt neben schiefergrauer Verfärbung einige Pfröpfe.

Die Schilddrüse ist etwas vergrößert, kolloidreich, bläulich rot.

Der Situs der Bauchhöhle ist ohne Besonderheiten.

Die Milz ist etwas vergrößert, kugelig, sehr derb und zeigt abnorme Kerbung über der Konvexität. Die deutlich gezeichnete Pulpa quillt dunkelrot hervor.

Die Magenschleimhaut ist geschwellt, seifig faul. Einige schwarzbraune Punkte können nicht mehr mit Sicherheit als Stigmata identifiziert werden.

Der Darm ist vollkommen leer und kontrahiert.

Die im ganzen leicht vergrößerte und etwas verhärtete Leber

weist abgestumpfte Ränder auf. Die Zeichnung auf der Schnittfläche ist deutlich.

Das Pankreas ist blutig erweicht.

Die Nebennieren sind verhältnismäßig klein und brüchig, ihre Rinde noch scharf gezeichnet und lipoidreich.

Die Nierenkapseln lassen sich beiderseits nur schwer abziehen. Die Nierenoberfläche weist zahlreiche kleine, zackige, dunkelgraue, nur wenig einsinkende Narben auf. Das Parenchym ist im ganzen verschmälert, die Konsistenz vermehrt.

Harnblase, Prostata und Samenblasen zeigen keine Besonderheiten.

In beiden Hodenscheiden findet sich etwas Flüssigkeit bei teilweiser Verwachsung der Scheiden in der Umgebung der Nebenhoden. Hoden und Nebenhoden sind klein, aber nicht fibrös entartet.

Die Wirbelsäule zeigt im Brust- und Lendenteil die bekannten Veränderungen beginnender Spondilitis deformans.

Mikroskopische Untersuchung:

Hoden: Mit guter Spermatogenese. Das Zwischengewebe ist etwas vermehrt, Zwischenzellen sind nur spärlich vorhanden.

Aufsteigender Teil der Aorta: Von der ursprünglichen Wand ist fast gar nichts mehr erhalten. Nur bei Elasticafärbung sieht man noch herdförmig dickere und dünnere Lagen von meist verklumpten elastischen Fasern, die aber vielfach unterbrochen sind, oft auch auf längere Strecken vollkommen fehlen.

Daneben sind auch die adventitiellen elastischen Fasersysteme sehr rarifiziert und durch Bindegewebe auseinandergedrängt. Bei gewöhnlicher Hämatoxylin-Eosin-Färbung erscheinen diese elastischen Massen in fast vollkommen nekrotisches Material eingeschlossen, das etwa an der Grenze von Media- und Intima-Schicht sitzt. Solche mehrfach vorkommende Stellen sind zum Teil von langen Strecken fibroplastischer Zellen durchsetzt, auch Gefäßsprossen dringen in diesen Teil ein. Riesenzellen sind hier nicht vorhanden.

Die Intima ist sehr verdickt, zum Teil hyalinisiert. Sie schließt kleine und größere Detritusherde mit Cholestearintafeln ein, zeigt aber nur wenig Verkalkung. Im ganzen ist sie etwas gefältelt. An der Stelle, wo infolge Schwundes der Media die Intima direkt an die Adventitia stößt, finden sich einige Hämosiderinzellen.

Das adventitielle Gewebe ist außerordentlich stark verdickt, bindegewebig, zell- und gefäßreich, zum Teil auch fettdurchwachsen. Rundzelleninfiltrate sind ebenfalls herdförmig um die Gefäße angeordnet und weisen auch Beimengung von Plasmazellen auf.

Die Hauptmasse der Wand wird hier also von verdickter und arteriosklerotisch veränderter Intima und der schwieligen, gleichfalls sehr kräftige Adventitia gebildet, während die Media nur an vereinzelten Stellen noch mit schwer verändertem, elastischen Material als Wandbestandteil eine Rolle spielt.

Bogenteil der Aorta: Hier ist die Intima stark verdickt, zellarm und weist reichliche Verkalkungs- und Detritusherde auf. Die Media zeigt auf längere Strecken verdünntes, aber in seinen zellulären Bestandteilen noch gut färbbares Zellmaterial. An anderen Stellen wiederum sind solche größere Mediareste fast vollkommen nekrotisch und hyalin geworden und zeigen nur an den Rändern noch Zelleinlagerung. Das elastische Material dieser Stellen ist sehr verändert, zum Teil klumpig und grobfädig. Riesenzellen um die Nekrosen scheinen hier zu fehlen. Die elastische Schicht ist stellenweise noch stärker verdünnt als im Anfangsteil der Aorta.

Die Adventitia ist etwas verdickt, derb fibrös und nicht hyalinisiert. Es besteht nur eine ganz geringe Rundzelleneinlagerung und Plasmazelleninfiltration um einige mittlere Gefäße.

Absteigender Teil der Brustaorta: Die Intima zeigt hier einen thrombotischen Belag, der in den obersten Schichten noch ganz frisch fibrinös-leukozytär ist. Cholestearin und Detritus liegt in der Intima besonders reichlich, ebenso auch kleine Kalkplatten. Im übrigen ist sie verdickt, hyalinisiert, verläuft auch zum Teil leicht gewellt.

Die Media ist außerordentlich stark verdünnt, in verklumpte Körnchen und Stränge verwandelt, vielfach ist sie auch auf Strecken unterbrochen und dann nur durch Spuren von elastischem Material noch angedeutet.

Die Adventitia ist z. T. noch mehr verdickt als die Intima. Auch sie schließt noch spärliche dünnere und dickere elastische Fasern ein, hier finden sich auch einige Rund- und Plasmazelleninfiltrate. Wo Intima und Adventitia zusammenstoßen, liegen einige Hämosiderinzellen zerstreut.

Aorta, eine handbreit über der verengten Stelle:

Die verdickte Intima zeigt unregelmäßige Anordnungen ihrer Fasern.

Die Media ist verschmälert, ihr elastisches Material unregelmäßig zerrissen und von schwieligem Bindegewebe durchwachsen. Daneben finden sich aber wieder Stellen, die die Media in vollkommen normaler Dicke und Elasticaanordnung sehen lassen. Gleich daneben ist sie dann wieder um so mehr verdünnt, die Fasern verklumpt und zerrissen. Die zerrissenen Mediastellen imponieren bei gewöhnlicher Hämatoxylin-Eosin-Färbung oft als Nekrosen, deren Randpartien von faserig histiozytärem Gewebe

mit Hämosiderin- und Rundzellen gebildet werden. In unmittelbarer Nachbarschaft der Herde verlaufen oft größere Vasa vasorum.

Die Adventitia wechselt in ihrer Stärke ebenfalls von fast normaler Dicke bis zur richtigen verdickten Schwiele. Die Rundzelleninfiltrate sind hier etwas spärlicher in den äußeren Schichten vorhanden.

Engste Stelle der Aorta:

Hier fehlt besonders im Bereich des am stärksten vorspringenden Wulstes die sonst überall in der Nachbarschaft stark verdickte und vollkommen zellfrei und hyalin gewordene Intima. Es finden sich hier vielmehr an dieser Stelle als innerster Gefäßwandteil ein spindelzelliges, fibröses Gewebe, dessen Fasern hauptsächlich in der Längsrichtung der Aortenachse verlaufen. Mitten in diesem Gewebe sind auch noch deutlich feinere Gefäße zum Teil in Haufen erkennbar. Der Hauptteil der schon makroskopisch erkennbaren zirkulären Wulstung macht den Eindruck von schwielig umgewandeltem Granulationsgewebe. Kleine elasticahaltige Gefäße treten in das Schwielengewebe ein. An die Organisationsherde schließen sich zahlreiche, besonders stark verdickte Intimastellen an, die aber keine Anzeichen dafür bieten, daß sie aus Granulationsgewebe hervorgegangen sind. Am Rande des Granulationsgewebswulstes schlägt sich hyalin verdickte Intima zum Teil noch auf den Fuß des Wulstes über oder überzieht ihn auch zum Teil.

Unmittelbar an die Intima schließen sich reichlich Hämosiderinzellenherde an mit weiten Gefäßen und entzündlichen Infiltraten.

Von der Media sind an manchen Stellen nur noch Inseln gelockerten und ziemlich unregelmäßigen, elastischen Materials vorhanden. Hier finden sich auch auffallend große Gefäßräume mit starker elastischer Wand. Im übrigen ist die Media nicht scharf abgrenzbar von der Adventitia. Nur dort, wo verschmälertes und herdförmig vollkommen nekrotisches Mediamaterial noch von Fibroblasten und Rundzellen umgeben ist, läßt sich eine sichere Scheidung treffen. An anderen Stellen wieder findet sich parallel den Mediaresten ein locker gebautes Elasticanetz, das durch Bindegewebe mit großen, langspindeligen Zellen und spaltförmigen Hohlräumen, die nicht immer Kunstprodukte zu sein scheinen, von einer etwas kompakteren Elasticaschicht getrennt ist, die offenbar mehr der Adventitia angehört.

Es finden sich auch Riesenzellen von nicht ausgesprochen Langhansschen Typ, so daß gummaähnliche Gebilde vorliegen. Auch die begleitenden Rundzellinfiltrate wären dann im gleichen Sinne zu bewerten.

Die Adventitia ist verdickt, schwielig, kernarm und ohne Infiltrate. Sie unterscheidet sich nicht von der Adventitia an anderen Stellen.

Aorta, unmittelbar unterhalb der verengten Stelle:

Hier tritt die Verdickung und Hyalinisierung der Intima stark zurück. Im Bereich der Grenze gegen das sich unmittelbar anschließende gefäßreiche und schwielige, von Elasticaresten und großen Gefäßen durchsetzte Gewebe, das zum Teil wohl sicher der Media entspricht, finden sich dann wiederum Nekroseherde, die bei Elasticafärbung anmuten wie ein Teilausschnitt aus einem kleinen Gefäßchen. In seiner Umgebung zeigen sich auch ausgesprochene Fremdkörperriesenzellen, allerdings auch einige kleinere, mehr vom Langhans'schen Typ. Eine Einsprossung von lang ausgedehnten Wanderzellen findet von der Seite her statt, ebenso sind an anderen Stellen Rundzelleninfiltrate unmittelbar benachbart. In der gleichen Schicht der Aortenwand finden sich dann ziemlich weite, reichliche Gefäße und diffus angeordnete Infiltrate, daneben aber auch Herde von Hämosiderinzellen. Ein größeres, mitten in der Wand sitzendes Gefäß zeigt nur seinen äußeren Umfang gut erhalten, während nach innen zu seine Elastica interna und externa sich im Gewebe auflösen. An weiteren Schnitten einer ganzen Serie gewinnt man den Eindruck, daß dieses Gefäß der verdickten Adventitia angehört, sich aber ganz der membranartig verdünnten Elasticalage der Media von außen anlegt. Auch hier noch finden sich stellenweise zwei Schichten elastischer netziger Membranen, die durch derbes Fasergewebe getrennt sind. Die äußere Schicht ist auch lockerer, weniger verklumpt und stößt unmittelbar an die verdickte Adventitia an. In der inneren elastischen Schicht finden sich eine Reihe rundlicher homogener Bezirke mit feinem, sternförmigen Lumen, die sich durch eine Reihe von Schnitten verfolgen lassen und anscheinend fast völlig obliterierte Gefäße darstellen.

Aneurysmatische Erweiterung der linken Iliaca:

Die Intima zeigt typische Verhältnisse einer im wesentlichen mit fibröser Verdickung einhergehenden Arteriosklerose. Das Bindegewebe dieses Bezirkes ist noch relativ kernreich, nur zum Teil hyalinisiert. Daneben finden sich aber auch größere atheromatöse Herde, die auch in Form richtiger Atheromzysten mit krümeligem Detritus und Cholestearintafeln die mediawärts gelegene Schicht der Intima einnehmen. Am Rande solcher Zysten sind auch gröbere und feinere Kalkkörnchen verstreut und in Gruppen und Klumpen eingelagert. Schon in der Begrenzung dieser Atheromzysten finden sich mehrfach Fremdkörperriesenzellen in der Media. In der Umgebung der gleich zu schildernden Nekroseherde sind nur vereinzelte Riesenzellen zu sehen, die den

Fremdkörperriesenzellen ganz ähnlich sind. Ihre Gestalt ist zweifellos durch Kompression der umgebenden Gewebsschichten bedingt. Die Nekrose, die die gleiche, ebenfalls mechanisch bedingte flach komprimierte Gestalt haben, bestehen zum Teil aus homogenen hyalinisierten Massen, die nur an den Rändern Schatten einer Gewebsstruktur erkennen lassen, und bei Elasticafärbung noch deutliche elastische Membranen zeigen.

Unterhalb der eben geschilderten, aneurysmatisch erweiterten Stelle zeigt die linke Iliaca eine kräftige, verdickte, kernreiche Intima, eine doppelt so dicke, sehr muskelreiche Mediaschicht und eine fast ebenso starke Adventitia, die gleichfalls von glatten Muskelbündeln durchzogen ist. Es finden sich aber keinerlei entzündliche Infiltrate oder Narbenbildungen mehr.

Die rechte Iliaca zeigt ganz das gleiche Bild wie es für die linke geschildert wurde, nur ist vielleicht die Adventitia noch mächtiger und auch muskelreicher. Die Intima geht stellenweise unmerklich in die Media über und zeigt auch ganz typische arteriosklerotische Verdickung und Hyalinisierung.

Die Carotis sinistra hat unmittelbar über ihrer Ursprungsstelle annähernd normale Wandverhältnisse, nur in der Umgebung adventitieller Gefäße ist vielfach noch eine Vermehrung der histiozytären Zellen festzustellen.

Die Arteria anonyma weist gleich nach ihrem Ursprung eine ausgeprägte Intimaverdickung mit stellenweiser Auflockerung des Gewebes und schon eine leichte Lückenbildung auf. Detritusherde finden sich erst im Beginn ihrer Entstehung. Die Media ist nicht scharf gegen Intima und Adventitia abgesetzt. In ihrer mittleren Schicht sind um vermehrte Vasa vasorum kleinsten Kalibers die histiozytären Zellen etwas vermehrt. Lymphozyten- oder Plasmazelleninfiltrate können nicht beobachtet werden. In der Adventitia dagegen sind zum Teil nur die Histiozyten um die Gefäße vermehrt, zum Teil finden sich auch dichte, fast mandelförmige Rund- und Plasmazelleninfiltrate.

Mesenterialgefäß von 23 mm Stärke:

Die Intima zeigt nur an umschriebenen Stellen leichte Verdickung und körnige Verfettung des zellreichen Gewebes, sonst ist sie von normaler Dicke und mit gut abgegrenzter Elasticamembran unterlegt. Die Media ist sehr kräftig entwickelt und muskelreich. Auch finden sich streifenförmige feinste Fetteinlagerungen. Die Adventitia zeigt keinen von der Norm abweichenden Befund. Auch die Mesenterica inf. und einige untersuchte Arteriae lumbales zeigen einen ähnlichen Befund, d. h. außer einer ganz leichten herdförmigen Verdickung der Intima kann nichts von der Norm Abweichendes gefunden werden.

Diagnose nach dem Sektionsbefund:

Hochgradige schwielige Aortitis mit mehrfacher aneurysmatischer Erweiterung der auf- und absteigenden Aorta mit diffusen wandständigen Thrombosen. Diffuses zylindrisches Aneurysma der ganzen Bauchaorta mit Verengerung dicht über der Teilungsstelle. Aortenperforation im Bereich des Conus pulmonalis und größere Hämatombildung unter dem Epicard. Durchbruch dieses Hämatoms in den Herzbeutel und Herztamponade. Hypertrophie und geringe Dilatation des linken Herzens. Hyperämie und Ödem der Lungen, besonders der Unterlappen. Ganz frische pneumonische Anschoppung rechts. Stauungsleber. Stauungsmilz, Stauungsnieren mit pyelonephritischen Narben. Partielle Synechien des Hodensackes mit Narbenbildung der Tunica albuginea. Geringe Struma colloides. Chronische Leptomeningitis fibrosa. Geringer Hydrocephalus internus.*)

Es seien zunächst einige Bemerkungen über Aneurysmen im allgemeinen gestattet, weil gerade über diesen Begriff als Bezeichnung für abnorme Gefäßverhältnisse im Sinne einer Erweiterung des Lumens keine ganz einheitlichen Auffassungen bestehen.

Zunächst spielte die Frage eine große Rolle, ob eine Unterscheidung von wahren und falschen Aneurysmen notwendig und angebracht sei. Den Grund für eine solche Unterscheidung glaubte man in der Verschiedenheit der mikroskopischen Befunde der Aneurysmawand sehen zu müssen. Einmal fand man Gewebsbildungen, die ihrem ganzen Aufbau nach noch an Gefäßwandstruktur erinnerten, in anderen Fällen fand sich nichts, was noch etwas Derartiges erkennen ließ.

Benda ist der Meinung, daß sich die Aufmerksamkeit des Untersuchers weniger mit der Wand der Geschwulst als mit dem Lumen und seiner unmittelbaren Umgebung befassen sollte. Er versteht unter Aneurysma der Arterien jede pathologische, durch Veränderung der Gefäßwand bedingte Erweiterung des Arterienlumens, die mit dem Blutstrom wenigstens zeitweise in offener Verbindung steht. Die Wandung des Aneurysmas besteht nach seiner Meinung in jedem Falle in einer im wesentlichen der Gefäßwand unähnlichen Neubildung, die entweder aus der Gefäßwand oder dem umgebenden Gewebe hervorgeht, zunächst den Charakter eines jungen Narbengewebes besitzt und einer weitgehenden Re-

*) Siehe beigefügte Bildtafel.

organisation zur Gefäßwand zugängig ist, andererseits aber durch minderwertige Widerstandskraft gegen den Blutdruck zur fortschreitenden Erweiterung durch Rupturen oder entzündliche Einschmelzung geneigt ist. Eine Trennung von wahrem und falschem Aneurysma gibt er darum auf.

Heute werden im allgemeinen zwei Hauptformen von Aneurysmen unterschieden, das diffuse und das zirkumskripte. Nach Benda bedeutet zirkumskript „mit scharfer Abgrenzung" versehen, und diffus im Gegensatz dazu „ohne scharfe Abgrenzung". Diese Einteilung hat natürlich nichts mit einer Unterscheidung von großen und kleinen Aneurysmen zu tun. Es kann sehr kleine, diffuse Aneurysmen geben, wie es große zirkumskripte gibt. Wenn man, wie es heute allgemein geschieht, ein diffuses Aneurysma anerkennt, so bleibt immer noch die Unterscheidung gegenüber der Arteriektasie übrig. Hier stehen sich vor allem Eppingers und Bendas Ansichten gegenüber. Eppinger versucht es, mit einer Kennzeichnung der Erweiterung als „begrenzt", diese zum Aneurysma zu stempeln. Benda hält dagegen, daß ja schließlich jede Erweiterung auch begrenzt sei. Er sieht vielmehr im diffusen Aneurysma einen zur Erweiterung des Lumens führenden Krankheitsprozeß der Arterienwand und in der Arteriektasie eine Anpassung der Wand an einen vermehrten Inhalt, resp. an ein erweitertes Lumen. Der Unterschied liegt dann morphologisch darin, daß die Arteriektasie eine gleichmäßige Vergrößerung der Wandoberfläche mit Erhaltung des gegenseitigen Verhältnisses der Wandschichten darstellt, während es sich bei dem Aneurysma um eine unregelmäßige, die normale Gestalt des Lumens und der Wand entstellende Vergrößerung handelt.

In unserem Falle kann man von einem diffusen Aneurysma sprechen, ohne weder mit Benda noch mit Eppingers Ansicht in Konflikt zu kommen. Einmal haben wir eine scharfe Abgrenzung der Erweiterung durch die verengte Stelle und damit ist Eppingers Forderung erfüllt und zweitens finden wir alle Schichten der Aortenwand im ganzen Verlauf der Erweiterung stark verändert, was Benda wiederum als Kriterium der Ektasie gegenüber verlangt.

Die Ursache einer Aneurysmabildung kann eine recht verschiedene sein. Als häufigste wird heute allgemein die syphilitische Aortenerkrankung angesehen. Ist doch die rein statistische Feststellung der häufigen Vergesellschaftung von Syphilis und Aortenaneurysma wohl überhaupt die Ursache gewesen, an eine Beziehung von Syphilis und Aorta zu denken. Entsprechend der noch zu erörternden besonderen Lokalisation der Lues finden wir auch die luetischen Aneurysmen nicht an beliebigen Stellen der Gefäßwand in gleicher Weise. Nach Emmerichs Statistik von 52 Fällen von Aortenaneurysmen fand sich folgende Lokalisation:

Im aufsteigenden Teil allein	17 mal	= 32,7 %
Im Aortenbogen allein	11 „	= 21,15 %
In der absteigenden Brustaorta . . .	3 „	= 5,76 %
In der Bauchaorta allein	1 „	= 1,92 %
Im aufsteigenden Teil und Bogen zusammen	9 „	= 17,3 %
Im aufsteigenden Teil, Bogen und absteigender Brustaorta zusammen .	9 „	= 17,3 %
Im Bogen und absteigender Brustaorta	2 „	= 3,84 %

Wie aus der Beschreibung hervorgeht und wie später noch im einzelnen besonders betont wird, bietet unser Fall manche Abweichung vom üblichen Bild der syphilitischen Aortitis, so daß vielleicht Zweifel bestehen könnten, ob es sich hier überhaupt um eine derartige Erkrankung handelt. Eine Wassermannsche Reaktion wurde klinischerseits nicht mehr vorgenommen. Auch bei der Obduktion wurde davon abgesehen, weil die Leiche etwas spät seziert wurde, das Blut deshalb nicht mehr geeignet war. Syphilitische Veränderungen an anderen Organen wurden außer einer leichten Fibrosis testis nicht nachgewiesen. Es scheint mir daher angebracht, auf das Wesen der Aortitis luica und ihre Folgeerscheinungen mit Beziehung auf unseren Fall etwas näher einzugehen.

Grundlegend für die Lehre von der Aortitis syphilitica sind die Arbeiten Hellers und seiner Schüler.

Bis dahin kannte man nur die ganz seltenen Fälle von gummöser Aortitis mit großen, schon makroskopisch dia-

gnostizierbaren Gummigeschwülsten. Weiterhin glaubte man insofern eine Beziehung der Syphilis zur Aorta erkannt zu haben, als man ihr ein ätiologisches Moment bei der Entstehung der gewöhnlichen Atheromatose zuerkannte. Heller und seine Schüler machten als Erste Opposition gegen diese Auffassung und zogen eine scharfe Trennung zwischen der gewöhnlichen Atheromatose und einem anderen Krankheitsprozeß, für den sie die Syphilis verantwortlich machten.

Die erste Arbeit in dieser Richtung wurde von Doehle im Jahre 1885 veröffentlicht. Bald folgten andere Mitteilungen von Backhaus, Chiari, Simon, Buchwald, Moll u. a., die alle die von Doehle gemachten Beobachtungen bestätigten. Heller selbst faßt seine bis dahin gemachten Erfahrungen anläßlich der zweiten Tagung der Pathologischen Gesellschaft 1899 wie folgt zusammen:

„Es ergaben sich mannigfache Veränderungen, wie das bei der Syphilis zu sein pflegt. Immer ließ sich als erstes die Mediaveränderung nachweisen. In den jungen Wucherungen fanden sich nicht selten vielkernige Riesenzellen, auch umschriebene Nekrosen ergaben sich in einzelnen Herden, die als miliare Gummen angesprochen werden können. In vielen Fällen fanden sich daneben auch mehr oder weniger ausgedehnte Verdickungen der Intima. Es dringen bisweilen Wucherungsherde der Media soweit nach innen vor, daß sie, die Grenze überschreitend, in die Intima eindringen und zwar nicht selten in Begleitung neugebildeter Gefäße. Die sekundäre Wucherung und Verdickung der Intima kann sehr bedeutende Grade erreichen; sie unterscheidet sich aber von der primär endarteritischen dadurch, daß sie keine Neigung zum Zerfall in den bekannten glitzernden Brei zeigt. Sie hat vielmehr einen starren, narbig schrumpfenden Charakter. Bisweilen treten in diesen Gebieten feste gelbe Herde auf, welche makroskopisch an derbe Käseherde der Gummata erinnern. Die Adventitia zeigt sich bei der syphilitischen Aortitis bald mehr, bald weniger an dem syphilitischen Prozeß beteiligt, in manchen Fällen mit starker Verdickung und Sklerosierung. Dies kommt ebenfalls durch die erst zellreicher, dann zellärmer werdenden, schrumpfenden Wucherungen zustande, auch

Einengung und vollständige Obliteration der Vasa vasorum findet sich bisweilen."

Die Untersuchungen Hellers sind seither unzählige Male bestätigt und erweitert worden, so daß heute an dem Bestehen einer spezifisch syphilitischen, sich hauptsächlich in der Media abspielenden Erkrankung der Aorta kein Zweifel mehr besteht. Trotzdem gehen über die Art der Entstehung der einzelnen Befunde die Meinungen noch recht auseinander. Verschiedene Ansichten bestehen z. B. über die Natur der in der Media häufig beobachteten und zuerst von Puppe beschriebenen Nekrosen. Diese Unklarheit ist zwangsläufig schon dadurch bedingt, daß über Gummen, besonders hinsichtlich der Art des Entstehens, keine einheitliche Auffassung herrscht. Bei der Beschreibung dieser Herde werden von den Untersuchern die verschiedensten Bezeichnungen angewendet; wie: echte Gummen, miliare Gummen, gummöse Herde, gummöse Entzündungen, Gummositäten und einfache Nekrosen. Dabei geht aus der Beschreibung absolut nicht immer hervor, ob nicht z. B. trotz einer Unterscheidung zwischen echten und miliaren Gummen doch dasselbe gemeint ist. Backhaus hat sich als erster eingehender mit der Untersuchung der Medianekrose befaßt. Nach seiner Meinung handelt es sich dabei um Folgen der Veränderungen der Vasa vasorum. Unter dem Einfluß des syphilitischen Giftes kommt es nach seiner Meinung zur Reizung und Wucherung der Wandungen der Vasa vasorum. Die Wucherung führt allmählich zu einem mehr oder minder völligem Verschluß des Lumens, als dessen Folgen Nekrosen des betreffenden Versorgungsgebietes auftreten. In die nekrotischen Stellen wandern Leukozyten ein und bilden dort in Verbindung mit der lokalen Zellvermehrung kleine, meist zirkumskripte Tumoren, die man als kleine Gummata betrachten kann. Vor völligem Verschluß der Gefäße bilden sich um die beginnende Nekrose Zellinfiltrationen. Nekrose und Auswanderung der Leukozyten treten fast zu gleicher Zeit auf oder sind wenigstens zeitlich nur kurz getrennt. Die Nekrose des Gewebes ist zuweilen noch gar nicht scharf ausgeprägt, wenn schon die Bildung der Infiltrate stattfindet. Da die nekrotischen Stellen häufig sehr

groß sind, werden sie nicht völlig mit Leukozyten überschwemmt, so daß man auch nekrotische Teile frei von solchen sieht. Die Infiltrate wandeln sich in Granulationsgewebe um, aus dem dann schrumpfendes Bindegewebe entsteht. Chiari beschreibt ebenfalls Entzündungsherde der Media, die teils aus Rundzellen, teils aus Granulationsgewebe, teils aus faserigem Bindegewebe bestehen und immer an die hier stark vermehrten Blutgefäße gebunden sind. Diese Herde durchsetzen die Media in senkrechter oder schräger Richtung von außen nach innen zu, mitunter enthalten sie auch Riesenzellen, welche den Langhansschen Riesenzellen bei der Tuberkulose gleichen oder mehr den Charakter sogenannter Fremdkörperriesenzellen an sich haben. In den Herden findet sich ab und zu nekrotischer Verfall und es zeigen sich zwischen denselben kleinere Partien der Media selbst nekrotisch, die dann wie Fremdkörper von dem Granulationsgewebe umschlossen erscheinen. Die Bezeichnung „gummös" will Chiari aber ausdrücklich für seine beobachteten Fälle nicht gebrauchen, da in keinem der Fälle ausgesprochene Verkäsung in den Entzündungsherden der Aortenwand angetroffen wurde. Auch Oberndorfer ist der Meinung, daß es sich bei den Nekroseherden nicht um Gummen handelt. Er schreibt in der Münchener Medizinischen Wochenschrift 1913, S. 505:

„Man hat nun geglaubt, in diesen Infiltrationsherden besonders der Media gummöse Granulome sehen zu müssen, zumal da neben den beschriebenen Nekrosen Riesenzellen nicht selten zur Beobachtung gelangen, die vielfach als charakteristisches Zeichen der spezifischen Granulationsgeschwulst aufgefaßt werden. Ich habe daraufhin eine große Anzahl von Fällen luetischer Aortitis nochmal genau untersucht und tatsächlich auch zahlreiche Riesenzellen gefunden. Diese Riesenzellen hatten aber immer charakteristische Lagerung um nekrotische Bröckel der Media und kennzeichneten sich schon dadurch als ausgesprochene Fremdkörperriesenzellen, wie sie an jeder anderen Stelle des Körpers, wo fremdes oder nekrotisches oder der Resorption verfallenes Material liegt, auftreten. Bilder von echten luetischen Granulomen, wie wir

sie am Hoden oder Leber ab und zu zu sehen Gelegenheit haben, habe ich nie in der Aortenwand gesehen, will aber nicht bestreiten, daß sie vorkommen können. Jedenfalls gehören sie zu den größten Seltenheiten und sind für den ausgedehnten destruierenden Prozeß der Media, der das wesentliche jeder luetischen Aortenerkrankung ausmacht, nicht verantwortlich zu machen."

Während Oberndorfer also das Vorkommen von echten luetischen Granulomen für äußerst selten hält, so daß er es trotz reichlichen Materials nicht zu Gesicht bekommen hat, hält Benda alle narbigen Veränderungen der syphilitischen Aorta für die Folgen ausgeheilter echter Gummen. Er ist der Meinung, daß sie im Prinzip nichts anderes sind, als die Veränderung, wie man sie bei dem Hepar lobatum und den strahligen syphilitischen Knochennarben findet. Wörtlich schreibt er:

„Ich glaube vermuten zu dürfen, daß die Doehlesche Aortenerkrankung mit diesen beiden letztgenannten Narbenbildungen an Spezifität auf die gleiche Stufe zu stellen ist und unbedingt von dem Verlauf und dem Ablauf gummöser Prozesse abhängt. Diese Narbenbildung hat meiner Ansicht nach einen so charakteristischen Habitus, daß sie nur durch einen einzigen Prozeß hervorgebracht sein kann: durch Ausheilung von Gummiknoten."

Eine weitere Stellungnahme Bendas zu dieser Frage findet sich im Handbuch der Haut- und Geschlechtskrankheiten von Jadassohn 1929, Bd. 15, S. 235. Hier betont er nochmals ausdrücklich, daß er die Möglichkeit für ausgeschlossen erachtet, die tiefgreifenden Narbenbildungen im Hepar lobatum, in der Aortensyphilis und in der Caries sicca der Knochen anders als durch eine Vernarbung von Gummigeschwülsten zu verstehen. Er gibt aber zu, daß über die Entstehung der Nekrosen noch manche Unklarheit herrscht, besonders die im Innern der Nekrose häufig beobachteten Gewebsbefunde werden in verschiedenster Weise gedeutet. Baumgarten folgert daraus, daß der Eintritt der Nekrose viel langsamer als bei der Tuberkulose zur Vernichtung des Gewebes führt. Lubarsch schließt daraus, daß das Absterben der Zellen

erst später als bei der Tuberkulose im Stadium der bindegewebigen Metamorphose einsetzt. Benda vermag daraus nur den einen Schluß zu ziehen, daß sich die Nekrose beim Gummi nicht wie bei der Tuberkulose auf das Areal der Granulation beschränkt, sondern daß sie infarktartig auf das noch unversehrte Nachbargewebe übergreift. Er sieht in diesem Befunde einen wichtigen Beweis der von Marfan und Toupet vertretenen Ansicht, daß die Arterienerkrankung und die von dieser verursachte Unterbindung der Blutzufuhr einen wesentlichen Grund für die spezifische Nekrose des Gummis abgeben.

Benda geht nicht mehr soweit wie Marfan und Toupet, die für die Nekrose allein den Gefäßverschluß verantwortlich machen wollen. Er ist dieser, früher gelegentlich selbst von ihm vertretenen Meinung gegenüber bedenklich geworden, seit er bei einem Frühfall von Arteriitis im rein entzündlichen Stadium Andeutungen von Nekrose fand, obwohl noch kein Arterienverschluß bestand. Benda empfiehlt schließlich, sich vorläufig zu dieser Frage in derselben vorsichtigen Weise wie Tendeloo zu äußern:

„Wir haben es hier mit einer verkäsenden, exsudativen Entzündung (wie der tuberkulösen) oder mit einer langsamen (anämischen bzw. ischämischen) Nekrose durch verengernde Arteriitis zu tun."

Gleichzeitig weist er noch auf die Möglichkeit hin, daß in den recht mannigfaltigen Erscheinungen der Gummigeschwülste vielleicht beiden Vorgängen ihre Rolle zuerteilt ist, so daß etwa in dem ersten Stadium der verkäsenden Entzündung, in den späteren der anämischen Infarcierung überwiegende Bedeutung zukommt. Weniger umstritten sind die übrigen Befunde bei der Aortitis syphilitica, die hier nur kurz erwähnt seien.

Die früheren Stadien, über die ebenfalls Benda wertvolle Aufklärungen gegeben hat, sind charakterisiert durch reichliche Rundzelleninfiltration der Media. Die narbigen Partien treten in diesem Stadium zurück oder fehlen ganz. Im Bereich der Rundzelleninfiltrate sind die spezifischen Gewebselemente zerstört. An der Grenze der Herde erscheinen

die elastischen Fasern wie abgebrochen und die muskulösen Elemente wie verschwunden. Sitz der Infiltrate sind überwiegend Media und Adventitia, seltener gehen sie auf die Intima über. Sie sind durchweg um die Vasa vasorum angeordnet. In dem späteren Stadium zeigt sich dann Ersatz der zugrunde gegangenen elastischen und muskulösen Elemente durch Bindegewebe. Die Bindegewebswucherung geht zum Teil von der Adventitia in die Media, hauptsächlich bis in die mittleren Partien derselben. Zum Teil ist die Media ganz geschwunden und die Intima mit der Adventitia durch Bindegewebe verbunden. Größere und kleinere Reste der Media, kenntlich an den elastischen Elementen, liegen zerstreut im Bindegewebe, aber meist ohne Kernfärbung der Muskulatur. In der Regel sind auch noch in späteren Stadien Rundzelleninfiltrationen vorhanden, manchmal in der Form, daß sie die peripheren Abschnitte narbiger Züge bilden. Makroskopisch findet man in der leicht erweiterten Aorta an der Innenfläche kleine grubige Vertiefungen, die manchmal größer sind, oft nur sehr fein und flach auftreten und dort, wo sie dicht zusammenstehen, der Aorteninnenfläche ein runzeliges Aussehen verleihen. In der Aorta descendens kommt meist eine Längsrunzelung und Längswulstung vor.

Vergleichen wir nun diese für die Lues als typisch anerkannten morphologischen Veränderungen mit unserem Fall, so ergibt sich eine Übereinstimmung, die an dem Bestehen einer syphilitischen Aortenerkrankung nicht zweifeln läßt.

Wir finden überall als charakteristische Mediaveränderungen Rund- und Plasmazelleninfiltrate, Nekroseherde mit Langhansschen und Fremdkörperriesenzellen und schließlich schwerste Veränderungen des elastischen Materials. Nur an der verengten Stelle lassen sich die Befunde allein mit dem luetischen und arteriosklerotischen Prozeß nicht ganz erklären. Makroskopisch schon zeichnet sich diese Stelle aus durch mehrere kleine leistenartige Gefäßwandvorsprünge und einen größeren zirkulären Wulst, Veränderungen, wie sie an der ganzen übrigen Aorta nicht festgestellt werden. Auch histologisch findet sich eine Besonderheit insofern, als sich im Bereich des zirkulären Wulstes unmittelbar auf der Media

ein spindelzelliges, fibröses Gewebe mit reichlichen Gefäßen findet, wie es nur durch Organisation eines thrombotischen Belages oder durch Heilung eines Risses entstehen kann.

Boten auch die mikroskopischen Befunde typische luetische Veränderungen, so stellte doch die Ausbreitung des syphilitischen Prozesses über die ganze Aorta in unserem Fall eine wesentliche Abweichung von den üblichen Beobachtungen dar.

Schon bei den allerersten als syphilitische Aortenerkrankung erkannten Fällen wird darauf hingewiesen, daß sie nicht wahllos beliebige Stellen befällt, sondern daß es ganz besonders bevorzugte Partien gibt. Bereits im Doehleschen Fall wird darauf aufmerksam gemacht, daß nur der Anfangsteil der Aorta befallen ist. Crooke betont ebenfalls, daß er die syphilitischen Veränderungen immer an der Basis der Aorta angetroffen habe und zwar ziemlich scharf begrenzt als einen sich um die ganze Zirkumferenz der Aorta herum erstreckenden Gürtel, dicht oberhalb dessen die Intima sich gewöhnlich ganz normal zu zeigen pflegte. Ähnliche Hinweise auf eine besondere Lokalisation finden sich bei Belfanti, Backhaus, Heiberg u. a. Über sehr umfangreiche Beobachtungen in dieser Richtung berichtet besonders Straub. An dem reichlichen Material von Aorten Paralytischer fand er meist den Prozeß auf den absteigenden Teil und den Bogen beschränkt. Die untere Grenze lag meist im Bereich der Brustaorta, zuweilen auch in der Bauchaorta, aber stets in der oberen Hälfte derselben, meist in der Höhe der Abgänge der Nierenarterien. Dieses plötzliche Aufhören der schwieligen Verdickung, die die gesamte Innenfläche des oberen Aortenabschnittes von den Klappen bis zur unteren Grenzlinie einnehmen kann, den ganzen kaudalen Abschnitt aber frei läßt, bezeichnet er als ein für die Aorten Paralytischer so charakteristisches Bild, daß jede Verwechslung mit Atheromatose schon bei oberflächlicher Betrachtung ausgeschlossen sei.

Auch Beneke betonte schon 1902 vor allem den Beginn des Prozesses an den Ansatzstellen der Klappen. Diese Lokalisation sei ebenso unverkennbar wie das jähe Abbrechen

der Erkrankung an den Abgangsstellen der großen Aortenäste, deren Wand vom Ursprung an, selbst bei stärkster Erkrankung des Hauptstammes völlig sklerosefrei zu sein flegt. Beneke selbst sucht diese seither immer wieder bestätigte Beobachtung der besonderen Lokalisation in einer später erschienenen Arbeit zu erklären. Er verweist darin zunächst auf eine Ähnlichkeit des Vordringens des syphilitischen Prozesses in anderen schlauchförmigen Organen hin, besonders im Rectum, welches in seltenen, aber durchaus typischen Fällen vom After aufsteigend, genau wie die Aorta millimeterweise allmählich von der Syphilis zerstört und zur Narbenbildung gebracht wird, bis der Prozeß plötzlich in irgendeiner Höhe abbricht meistens deshalb, weil das Leben mit den schweren Stenoseerscheinungen und sonstigen Schädigungen der Darmfunktion nicht mehr zu vereinigen ist. Er sieht die Gleichartigkeit beider Prozesse in dem sich in den Scheiden kleiner Gefäße systematisch ausbreitenden Entzündungsreiz. Aber die Tatsache des absolut regelmäßigen Beginnes an den Aortenklappen und die unverkennbare Abgrenzung am Übergang in die Aorta abdominalis in vielen Fällen läßt ihn weiter daran denken, daß auch die verschiedenen Druckverhältnisse in der Aorta abdominalis und thoracica eine besondere Rolle für die Lokalisation spielen. Sicher herrscht in der Aorta thoracica der stärkste allgemeine Blutdruck, weil die auf der Abdominalis lastenden Bauchorgane den Eintritt des Blutes aus der Thoracica in die Abdominalis Schwierigkeiten entgegen setzen können. Allerdings kann der einfache Seitendruck, den er für die lokalisierte Atherosklerose verantwortlich macht, nach seiner Meinung nicht auch die Ursache der Syphilislokalisation sein. Denn gerade an diesen, von der Atherosklerose bevorzugten Stellen der Carotis communis oder Iliaca fehlt die charakteristische syphilitische Erkrankung regelmäßig auch in solchen Fällen, in denen typische Syphilis des Aortenanfangs vorliegt. Würde der einfache, chronisch gesteigerte Seitendruck die lokale Ansiedlung der Spirochäten begünstigen, so müßten zweifellos die genannten Stellen besonders oft und ausgedehnt befallen sein. Beneke vermutet, daß die Ursache in den stärkeren Pulserschütterungen, die

den disponierten Stellen neben dem höheren Seitendruck zukommen, zu suchen ist. Als Stützpunkt für die Anschauung, die also auf den Zerrungs- nicht auf den Spannungsgrad hindeutet, weist er auf jene besondere Lokalisation oberhalb der Ansatzstellen der Aortenklappen hin. Die Tatsache des jähen Abbrechens des Prozesses am Übergang in die Seitenäste glaubt er mit der Differenz des Baues von Stammgefäß und Seitenästen erklären zu müssen, insofern als in der Aorta die elastischen, in den Seitenästen die muskulären Elemente überwiegen. Beneke faßt seine Betrachtungen dahin zusammen, daß die Tatsache der sicheren Beziehung der Syphilislokalisation zu bestimmten, eigenartig mechanisch beanspruchten Aortenwandgebieten zu dem Schluß zwingt, daß das Vorkommen der Aortenlues überhaupt durch die jeweiligen elastischen Spannungen (Pulserregungen) des betreffenden Luetikers veranlaßt oder begünstigt sei.

Bekanntlich ist die Aorta nicht das einzige Gefäß, das von der Syphilis befallen werden kann. Heubner verdanken wir die Kenntnis einer syphilitischen Arteriitis anderer Arterien, nämlich der Gehirngefäße.

Der auffälligste histologische Befund ist dabei eine Verdickung der Intima, die aus einem fibroblastenreichen Bindegewebe besteht. Das Lumen ist durch diese Wucherung verengt.

Obwohl die neue Bildung der Intima vorwiegend bindegewebig proliferativ ist, fehlen doch Rundzellen nicht ganz und vor allem kommen Riesenzellen in der Intima vor. Gleichzeitig bestehen adventitielle und perivasculäre Zellinfiltrationen, die auch im geringeren Maße auf die Media übergreifen.

Diese syphilitischen endarteritischen Veränderungen der Gehirnarterien, die ein ganz charakteristisches Bild darbieten, weichen erheblich von dem ebenfalls charakteristischen Bild der syphilitischen Aortitis ab. Nun gibt es noch eine Reihe von Arterien, die ihrem Bau nach zwischen diesen beiden Gefäßarten liegen und deren syphilitische Veränderungen in der Literatur merkwürdigerweise noch wenig angeschnitten sind. Es wäre sicher interessant festzustellen, auf welchem

Niveau des Gefäßsystems die Veränderung vom Doehle-Hellerschen Typus aufhören und Veränderungen anderer Natur beginnen, wie sie dem syphilitischen Prozeß der peripheren Gefäße eigen sind. Es sei deswegen auf diese Frage hier etwas eingegangen, weil unser Fall auch nach dieser Richtung Besonderes bietet.

Stein untersuchte vor allem die Arteriae iliacae communes als Übergang der Aorta in das periphere Gefäßsystem, und weil gerade ihre normale Struktur ziemlich genau erforscht ist.

Es handelt sich dabei um eine große Anzahl von Fällen, bei denen die Aorten einwandfrei syphilitische Veränderungen zeigten. Was sich an den Iliacae fand, war in der Hauptsache folgendes:

„Das elastische Gewebe der Intima zeigte eine gewaltige Entwicklung, wobei auch degenerative Veränderungen stark ausgeprägt waren. Diese bestanden in Verringerung der Färbbarkeit und Auflösung der Fasern, Zerfall der Fasern in Schöllchen und Ablagerungen von fettartigen Substanzen. Das fibröse Gewebe war in allen Fällen stark vermehrt und erschien häufig hyalinisiert und mit Kalksalzen imprägniert. Die Muskelfasern sind in den hyperplasierten Partien der Intima bedeutend vergrößert. In der Media war die Wucherung des fibrösen Gewebes stark ausgeprägt. Irgendwelche entzündliche Veränderungen, wie sie in der Media der Aorta der entsprechenden Fälle sich fanden, wurden nicht wahrgenommen. Die Veränderungen in der Adventitia schließlich betrafen vorwiegend die glatte Muskulatur. Die Muskelfasern waren im Verhältnis zur Norm vermehrt und die einzelnen Fasern verdickt. Während die Muskelelemente sich in normalen Fällen hauptsächlich in den äußeren Schichten der Adventitia lokalisieren und in den inneren Schichten ziemlich spärlich sind, verteilen sie sich hier gleichmäßig auf der Adventitia, indem sie unmittelbar an die Media herangehen und in einigen Fällen sogar mit den äußeren Lagen ihrer Muskelfasern gleichsam in Verbindung treten, indem sie bisweilen eine fast ununterbrochene, gleichsam selbständige Muskelschicht bilden.

Während also in fast allen Fällen in der Aorta Erscheinungen von deutlich ausgeprägter Mesaortitis konstantiert

wurden, boten die Veränderungen der Iliacae ein ganz anderes pathologisches Bild dar. Die Veränderungen näherten sich im großen Ganzen den Erscheinungen von vulgärer Arteriosklerose ohne jegliches Anzeichen von entzündlichem Prozeß."

Stein kommt auf Grund seiner Untersuchungen zu der Vermutung, daß außer den beiden Arten von syphilitischer Gefäßerkrankung (entzündlicher Prozeß in der Media der Aorta und obliterierende Endarteriitis für die kleineren Gefäße), noch eine dritte Form von syphilitischer Veränderung der Gefäßwand vorkommt, die sich der vulgären Arteriosklerose nähert und augenscheinlich für die Gefäße mittleren Kalibers charakterisiert ist.

An unserem Fall findet sich im Gegensatz zu Steins Untersuchung die bisher in der Literatur noch nicht erwähnte Tatsache, daß auch der Anfangsteil der Iliacae einen syphilitischen Prozeß aufweist, der in keiner Weise von der syphilitischen Mesaortitis der Aorta abweicht und hier ebenfalls zur Aneurysmabildung geführt hat. Fassen wir noch einmal zusammen, so finden wir folgendes:

Es werden bei einem 56jährigen Mann neben einer Aortitis luica sackförmige Aneurysmen des Anfangsteils der Aorta festgestellt. An der Perforation eines dieser Aneurysmen in den Herzbeutel mit Herztamponade ist der Mann innerhalb kurzer Zeit zugrunde gegangen. Am bemerkenswertesten erscheint aber eine sich fast über die ganze Aorta ausdehnende zylinderförmige Aneurysmabildung, die fast das Doppelte der normalen Weite des Gefäßes erreicht.

Begrenzt ist dieses Totalaneurysma in der Aorta gegen das Herz zu von einem schmalen Bezirk einer weniger veränderten Aortenwand. Distal wird die Grenze gebildet von einer verengten Stelle, in deren Bereich die Intima neben anderen schweren luetischen Veränderungen eine zirkuläre Wulstung zeigt. Die Erweiterung der Aorta ist durch einen zweifellos luetischen, mit Medianekrosen und ausgedehnten Narbenbildungen einhergehenden Prozeß bedingt, der aber nicht wie sonst in der Zwerchfellgegend Halt macht, sondern auch die ganze abdominale Aorta, ja sogar die beiden Iliacae in gleicher Weise befällt.

Wir stehen nunmehr vor der ebenso schwierigen wie interessanten Aufgabe, diese Befunde zu erklären.

Neben den ganz außerordentlich hohe Grade erreichenden Wandveränderungen erscheint am auffälligsten eine Verengerung der Aorta dicht über dem Abgang der beiden Iliacae, die das Lumen an dieser Stelle um mehr als die Hälfte gegenüber der übrigen Bauchaorta verringert erscheinen läßt. Diese Verengerung ist nun in Wirklichkeit nicht so stark, wie man zunächst bei Betrachtung des Präparates annehmen möchte. Berücksichtigt werden muß, daß die starke Erweiterung der angrenzenden Gefäßbezirke die Verengerung hochgradiger erscheinen läßt, als sie tatsächlich ist. Daß es sich aber nicht nur um eine scheinbare, sondern um eine absolute Verengerung des Lumens an dieser Stelle handelt, geht aus dem Vergleich mit den Normalmaßen hervor, wie sie Beneke, Schiele-Wiegand und Koni aufgestellt haben. Nach den Untersuchungen genannter Autoren hat die Aorta eines Mannes in entsprechendem Alter dicht über dem Abgang der Iliacae einen Durchmesser von 4,2—4,5 cm. Bei einer Weite von nur 3,6 cm in unserem Falle sind wir wohl berechtigt von einer absoluten Verengerung zu sprechen, selbst unter Berücksichtigung der von Koni betonten individuellen Maßschwankungen.

Verengerungen und gar völlige Atresien der Aorta werden nicht gar so selten gesehen. In den allermeisten Fällen handelt handelt es sich dabei um jene, bisher in etwa 250 Fällen beobachtete, als Isthmusstenose bekannte Hemmungsmißbildung, die immer zwischen der Abgangsstelle der linken Arteria subclavia und der Einmündungsstelle des Ductus arteriosus gefunden wird. Angeborene Stenosen an anderen Stellen wurden bisher nicht gesehen. Romberg betont in seinem Lehrbuch der Krankheiten des Herzens und der Blutgefäße ausdrücklich: Bei den angeborenen Stenosen der Aorta handelt es sich durchweg um eine Verengerung des Isthmus.

Auf den Begriff Aorta angusta, den besonders Virchow auf allgemein verengte Aortensysteme angewendet wissen wollte, brauche ich in diesem Zusammenhange nicht näher einzugehen, zumal diese Erscheinungen nach den Unter-

suchungen von Kaufmann, Suter, Scheel, Kani, Jaffé und Sternberg als Krankheitsbegriff nicht mehr anerkannt werden.

Die Möglichkeit, daß durch Neubildungen oder entzündliche Prozesse in der Umgebung eines Gefäßes auch einmal eine Verengerung entstehen kann, erwähne ich nur der Vollständigkeit halber. In unserem Fall wurde etwas Derartiges nicht beobachtet.

Hasler erklärt einen von ihm bearbeiteten Fall von Aortenverschluß dicht oberhalb des Zwerchfells als Folge einer authochtonen Thrombose und weist damit auf eine weitere Entstehungsmöglichkeit von Stenosenbildung hin. Es handelte sich um einen 49 Jahre alten Arbeiter, bei dem sich folgender Befund an der Aorta fand:

> Der Umfang der Aorta dicht oberhalb des Klappenringes beträgt 7 cm, läuft in ungefähr der gleichen Weite bis zur Abgangsstelle der Arteria subclavia sinistra, dann aber verengt sie sich ziemlich schroff auf 3,5 cm, um sich alsbald wieder auf 4,5 cm auszudehnen. Diesen Umfang behält sie bis 3 cm oberhalb des Zwerchfells, hier verengt sie sich trichterförmig und geht in einen derben, drehrunden, gänsekieldicken, anscheinend soliden Strang über, der auch für die dünnste Sonde oder für eine Borste undurchgängig ist. Genauer gemessen beträgt der Durchmesser dieses Stranges 7 mm. Diese Strangbildung bleibt nach abwärts über eine Strecke von 2,5 cm bestehen; dann zeigt sich wieder eine trichterförmig zunehmende Lichtung, und 3 cm von der unteren Grenze des Verschlusses nach abwärts beträgt der Umfang 4 cm, übertrifft also noch das normale Mittelmaß. Diese Erweiterung dauert an bis nach Abgang der großen Äste, alsdann wird sie enger, mißt noch 2,5 cm und auch der weitere Verlauf und die Teilung zeigen das gewohnte Verhalten.

Auf Grund des mikroskopischen Befundes einer völlig normalen Adventitia und Media und einer etwas verdickten Intima mit einer Auflagerung von gefäßführendem Bindegewebe kommt Hasler zu der Annahme einer authochtonen Thrombose mit Organisation, allerdings unbekannten Ursprunges. Inwieweit diese Feststellung von Hasler auch für den vorliegenden Fall von Wichtigkeit ist, soll weiter unten ausgeführt werden.

Zuletzt sei noch auf die vielleicht wichtigste Entstehungsmöglichkeit von Gefäßverengerungen, nämlich die traumatische,

hingewiesen. Die Literatur weist mehrere Fälle dieser Art auf. Schrötter beobachtete einen Fall, in dem die klinischen Symptome für Undurchgängigkeit der Aorta hinter der Abgangsstelle der Subclavia sprachen. Der 53jährige Patient gab an, vor 24 Jahren vom Bodenraum eines dreistöckigen Gebäudes in den Keller gestürzt zu sein. Mehrfache äußere Verletzungen, zwei Tage Bewußtlosigkeit waren die Folgen. Seitdem Schmerzen in der Brust und Herzbeschwerden.

Schrötter nimmt an, daß es sich um Zerrungen, Zerreißungen und Entzündungsvorgänge mit Narbenbildung im Mediastinum handelt.

Der Fall hat für uns allerdings keine wesentliche Bedeutung, da es sich nur um eine klinische Beobachtung und nicht um einen Sektionsbefund handelt.

Wichtiger für uns ist ein anderer Fall, dessen Entstehung von Breuer und Albrecht für sicher als traumatisch angenommen wird. Nach Ansicht der Autoren handelt es sich um die Folge einer unvollständigen zirkulären Zerreißung der Aortenwand.

Der zur Zeit seiner Aufnahme in die Klinik 19jährige Kranke war bis zu seinem 8. Lebensjahre vollkommen beschwerdefrei gewesen. Damals hob ihn ein Stier mit den Hörnern auf und brachte ihm im zehnten linken Intercostalraum eine offenbar penetrierende Verletzung bei. Ein halbjähriges Krankenlager. Dann langsam Erholung. Nach etwa 10 Jahren erfolgte der Tod an schwerer Hämoptoe.

Sektionsbefund: Eine mächtige pleuromediastinale Schwarte nahm die linke Brusthälfte ein, die linke Lunge war vollkommen geschrumpft und enthielt einige große Bronchiektasien, aus denen die tödliche Hämoptoe erfolgt war. Linker Bronchus stark stenosiert, Ösophagus weit nach links verzogen. Die Aorta ist in die Schwiele einbezogen und wurde gleichfalls etwas verzogen. Die Ursache der Stenosierung aber, die sich tatsächlich unterhalb des Abganges der linken Subclavia befindet, besteht in einem, die Aorta quer durchsetzenden dünnen Diaphragma, das nur durch eine 5 mm weite zentrale Öffnung den Blutstrom passieren läßt. Das Diaphragma ist nur an seinem Abgang von der Aortenwand etwas derber, an seinen Rändern glatt und fast papierdünn. Hinter dem Diaphragma ist die Aorta 6,5 cm weit und vor demselben findet sich ein über wallnußgroßes Aneurysma mit teils verdünnter, teils atheromatös verdickter Wand. Gegen die Aorta ascendens zu wird dieses An-

eurysma wieder durch eine zirkuläre stumpfe klappenförmige Leiste begrenzt. Aortenwand sonst überall glatt und zart.

Die histologische Untersuchung ergab, daß jenes Diaphragma aus der abgerissenen und peripherwärts vorgeschobenen Intima und der inneren Lage der Media bestand. Die äußere Lage der Media und die Adventitia ziehen sowohl außen im Aneurysma als auch außen über das Diaphragma weg. Daraus geht hervor, daß hier ein vollständig zirkulärer Riß der genannten Gefäßhäute stattgefunden hat. Letztere wurde unter Bildung eines kleinen Aneurysmas dissecans so gleichmäßig unterminiert und abgehängt, daß das ringförmige Diaphragma entstehen konnte, während die Ruptur ausheilte.

Es läßt sich in der ganzen Literatur kein Fall von Verengerung der unteren Bauchaorta finden, sei es traumatischer oder anderer Ätiologie, so daß man wohl berechtigt ist, den vorliegenden Fall als ganz besondere Seltenheit zu bezeichnen.

Aus Gründen, die gleich zu erörtern sind, möchte ich auch für ihn ein Trauma als Ursache der Stenosierung annehmen.

Zunächst mag es widersinnig erscheinen als Folge der Verletzung eines unter Druck stehenden Gefäßes eine Verengerung zu erwarten, man sollte vielmehr glauben, daß eine Schwächung der Wand, gleich welcher Art, immer zu einer Erweiterung führen müsse. Daß tatsächlich in solchen Fällen Verengerungen vorkommen können, hat Malkoff durch seine Versuche bewiesen. Malkoff verletzte bei 30 Hunden und 5 Kaninchen periphere Arterien (Art. femoralis, brachialis und carotis communis) nach Freilegung durch Quetschung mit einer Pinzette. Im Abstand von 4 Stunden und 100 Tagen wurden die Versuchstiere getötet. Die Untersuchung ergab jeweils nach dem Alter der Verletzungen ganz verschiedene Resultate.

Nach 10 Stunden fand sich eine stärkere Infiltration des inneren Teiles der Media und die Bildung von kleinen parietalen Thromben an den Stellen der gröberen Läsion. Das Gefäßlumen bleibt offen und ist bis 1½mal erweitert. In der Media sieht man stellenweise Blutungen zwischen den Muskelfasern. In den Vasa vasorum ist eine ausgeprägte Schwellung des Endothels zu sehen.

Nach 24 Stunden bestehen im wesentlichen dieselben Erscheinungen.

Nach 32—48 Stunden sieht man stärkere Schwellung der Intimazellen, die Arterie ist erheblich erweitert.

Nach 10 Tagen ist das Gefäß noch deutlich erweitert (bis 1½mal), seine Wand auf Kosten der verdickten Intima und Media verstärkt.

Vom 40. Tage an und weiter bis zum 100. ist das alte elastische Gewebe der Arterien in derselben Weise verändert wie auch in früheren Stadien, die Tunica interna ist stark verdickt, in der Muskelschicht entwickelt sich Bindegewebe und dadurch nimmt die Gefäßwand an Dicke zu. Das früher erweiterte Lumen wird wieder normal oder sogar enger. Diese Verengerung eines erweitert gewesenen Gefäßabschnittes wird neben der Verdickung der Intima dadurch bedingt, daß das neugebildete Bindegewebe in der Media fibrös wird, sich retrahiert und das Lumen verengt.

Wie erinnerlich, spielt in unserem Falle ein seiner Art nach nicht ganz geklärtes Trauma eine Rolle. Entweder ist G. aus einer Höhe von 2 m abstürzend, mit dem Leib auf eine Leiter aufgeschlagen oder ein Faß ist ihm langsam über den Leib gerollt. Es mag dahingestellt sein, welche Annahme die richtige ist, beide Unfallsarten sind jedenfalls geeignet, Verletzungen an der Aorta hervorzurufen, die den Malkoffschen Experimenten entsprechen. Stern weist darauf hin, daß partielle und totale Rupturen großer Gefäße ohne sonstige schwere Verletzungen, auch ohne jede Verletzung der Haut vorkommen.

Der einfachste Beweis für das Vorausgehen eines Traumas wäre natürlich der Befund von Resten einer solchen Verletzung, etwa eines vernarbten Intimarisses oder dergleichen. Wenn sich in unserem Falle etwas Derartiges nicht mit absoluter Sicherheit nachweisen läßt, so liegt das vor allem an den gerade an dieser Stelle hochgradigen luetischen Gefäßveränderungen, die Einzelheiten nicht mehr unterscheiden lassen. Im übrigen betont auch Stern, daß selbst in anatomisch genau untersuchten Fällen für die Beurteilung in dieser Hinsicht Schwierigkeiten erwachsen können. Bei er-

krankten Gefäßwänden sei die innere und mittlere Schicht mitunter schon soweit krankhaft verändert, daß die unmittelbaren Verletzungseinwirkungen nicht mehr mit Sicherheit festzustellen seien. Wenn also ein alter Intimariß nicht mit Sicherheit zu erkennen ist, so fällt doch bei Betrachtung des Präparates eine Verschiedenheit der Veränderungen im Bereich der Verengerung und des übrigen Teiles der Aorta auf, die darauf hinweist, daß hier außer dem arteriosklerotisch-luischen noch ein anderer Prozeß mitgespielt hat. Während die Bauchaorta mehr flächenhafte, gelbweiße Vortreibungen zeigt mit nur vereinzelten rilligen Narben, wird im Gegensatz dazu an der verengten Stelle das Bild beherrscht von mehr oder weniger stark kammartig vorspringenden derben Gefäßwandleisten, von denen ein zirkulärer Wulst besonders hervortritt. Nicht zuletzt sei noch einmal auf den mikroskopischen Befund hingewiesen, der als Besonderheit eine in das Lumen vorspringende kammartige Wulstung aufweist, die im Gegensatz zu dem rein arteriosklerotischen Prozeß ein zellreicheres und gefäßführendes Bindegewebe zeigt. Die an der Grenze der Intimaschwiele liegenden zahlreichen Hämosiderinzellen sind allerdings nicht absolut im Sinne einer Verletzung zu bewerten, da sie sich auch an anderen Stellen der Aorta finden und wohl im Zusammenhang stehen mit den durch die allgemeine Erweiterung bedingten Gefäßwandläsionen.

Wenn wir aber schließlich noch berücksichtigen, daß die Verengerung gerade da gefunden wird, wo die Wirbelsäule am weitesten vorspringt, also an einer Stelle, an der sich eine Verletzung am allermeisten auswirken muß, so scheinen mir all diese Gründe beweiskräftig genug, das vorausgegangene Trauma als Ursache der Stenose anzunehmen.

Es bedarf nunmehr noch die ungewöhnliche Ausbreitung des syphilitischen Prozesses über die ganze Aorta und die damit im Zusammenhang stehende diffuse Aneurysmabildung einer Erklärung. Die Frage eines Zusammenhanges von Unfall und Syphilis spielt in der Versicherungsmedizin eine Rolle. Stern weist darauf hin, daß eine vorangegangene Verletzung bei späterer Syphilisinfektion das Auftreten spe-

zifischer Prozesse an der Stelle der Verletzung zur Folge haben kann. Andererseits kann ein syphilitisch infizierter Mensch an der Stelle einer ihn später treffenden Verletzung mit einer spezifischen Affektion reagieren.

Eine experimentelle Stütze hierfür hat Yokota zu erbringen versucht (nach Stern). Er injizierte Kaninchen syphilitisches Material intravenös und fand, daß nach Beklopfen des Hodens früher und regelmäßiger eine Orchitis als Folge der Infektion zu beobachten war. Die meisten derartigen Untersuchungen, die von Stolper ausführlich zusammengestellt worden sind, betreffen Haut, Knochen und Hoden. Versuche dieser Art an der Aorta sind, soweit bekannt, nicht angestellt worden, was sich mit technischen Schwierigkeiten wohl erklären ließe. Es besteht aber kein Grund anzunehmen, daß die Aorta bei Syphilitischen nicht in gleicher Weise reagieren sollte wie Haut, Knochen und Hoden, da sie noch dazu ein für luische Veränderungen disponiertes Organ ist.

Zusammenfassend kann man sich den Krankheitsvorgang folgendermaßen vorstellen:

Durch das Trauma wurde vielleicht ein größerer oder kleinerer Abschnitt der abdominalen Aorta getroffen. Am meisten gequetscht aber wurde die Stelle, an der die Lendenwirbelsäule und damit auch die vor ihr liegende Aorta am stärksten nach vorn vorspringt. Hier nun kommt es nach Ausheilung der erfolgten Wandläsion oder besser durch den Ausheilungsprozeß in der Intima zu einer Wandverengerung. Die starken adventitiellen und periaortalen Bindegewebswucherungen sind wahrscheinlich gar nicht traumatisch bedingt, sondern begleiten, wie so häufig, nur den luetischen Prozeß. Sie konnten auch, obwohl sie über die ganze Lendenwirbelsäule ausgedehnt sind, die allgemeine Erweiterung des Gefäßes nicht hindern, ja es ist sogar fraglich, ob sie an der verengten Stelle überhaupt auf den stenosierenden Prozeß Einfluß gewinnen konnten, da sie im wesentlichen nur an der Hinterwand der Aorta lokalisiert sind. Auch zeigt sich gerade im Bereich der verengten Stelle keine besondere Zunahme ihrer Dicke und Konsistenz und keine wesentliche Veränderung ihrer histologischen Beschaffenheit. Im Gegensatz

dazu darf angenommen werden, daß an dem Entstehen der Verengerung der Organisationsprozeß an der Intima ganz wesentlich beteiligt ist, wenn ihm nicht sogar die Hauptrolle beim ganzen Geschehen zuerteilt werden muß. Denn die Intimaleiste, die die Verengerung so stark werden ließ, daß man sie bei der Sektion gerade noch mit der Knopfschere passieren konnte, zeigt ja allein einen Verschwielungsprozeß, während die ganze umgebende Gefäßwand und überhaupt die übrige Aorta nur die bekannten atherosklerotischen Intimaveränderungen und die luischen Media- und Adventitiaprozesse in diffuser Ausbreitung zeigen. Im übrigen Teil der Bauchaorta hat sich das Trauma dahin ausgewirkt, daß die luetische mesaortitische Erkrankung, die zur Zeit des Traumas vielleicht nur wie üblich im Brustteil manifest war, sich über die ganze Aorta ausgedehnt hat.

Die diffuse Aneurysmabildung ist mit den überall nachweisbaren mesaortitischen Veränderungen ohne weiteres zu erklären, besonders wenn man berücksichtigt, daß die Verengerung eine Druckerhöhung in der ganzen darüber liegenden Aorta zur Folge gehabt haben muß. Und schließlich findet auch die Erweiterung der Iliacae ihre Erklärung in der als Windkesselwirkung bezeichneten Erscheinung, daß hinter einer verengten Gefäßstelle infolge der durch die Stenose bedingten besonderen Strömungserscheinungen eine Erweiterung Platz greift, einer Erscheinung, die bei der Aortenstenose am Herzen in der damit verbundenen sekundären Erweiterung des Anfangsteils der Aorta nicht so selten beobachtet wird.

Wenn bei der Beurteilung des Falles das Trauma in den Vordergrund gestellt wird, so deshalb, weil die erhobenen Befunde damit gut in Einklang zu bringen sind und weil in der ganzen Literatur kein Fall zu finden ist, der eine andere Erklärung wahrscheinlich gemacht hätte.

Der Zufall wollte es, daß gerade in allerletzter Zeit von Hickl aus dem Erlanger Pathologischen Institut ein Fall veröffentlicht wird (Frankfurter Zeitschrift für Pathologie, Band 41, Heft 1, 1931), der eine bisher noch nicht erwähnte Möglichkeit in Betracht zieht.

Es handelt sich um eine 38jährige im 8. Monat schwangere Frau, die wegen starker Atembeschwerden in die Klinik ein-

geliefert wurde und bald nach der Aufnahme an einem akuten Anfall von Atemnot zugrunde ging.

Bei der Sektion fand sich an der Aorta folgender Befund: Die Aorta zeigt im ganzen einen etwas infantilen Bau mit relativer Enge, besonders abdominal, wo sie knapp 3 cm im Querschnitt mißt. Am Arcus und darunter finden sich gelbliche Intimaflecke, auch etwas Kalk. Etwa 3 cm oberhalb des Zwerchfells besteht eine 5—6 cm lange zylindrische Striktur des Lumens. Die Wand erweist sich hier als verdickt, in der Intima finden sich Kalkablagerungen, an der engsten Stelle auch narbige Veränderungen, jedoch keine typischen luetischen Zeichen.

Die engste Stelle liegt 3,5 cm oberhalb des Zwerchfelles, sie mißt nur 2,4 cm an der Innenwand. Die Veränderung ist zylindrisch auf eine Länge von gut 6 cm.

Mikroskopische Untersuchung:

Bis zum Abgang der Arteria anonyma kein krankhafter Befund. Vom Beginn der Einmündung des Ductus Botalli nach abwärts finden sich in der Media deutlich kleinzellige Infiltrate von länglicher Form und ziemlicher Anzahl. An der darüber liegenden Intima ist nichts Auffallendes zu sehen. In der Adventitia zeigen sich an einzelnen Stellen, besonders um die Vasa vasorum herum kleinste perivasculäre, chronisch entzündliche Infiltrate.

An der ensten Stelle ist die Media von zahlreichen kleinzelligen Infiltraten in ihren elastischen Lamellen unterbrochen. Teilweise findet sich auch in den Mediaherden beginnende Nekrose. Die Intima zeigt über den Mediainfiltraten Hyperplasien, Schwellungen, Verfettungen, Hyalin- und Kalkablagerungen. Mitunter finden sich auch Cholesterinlücken. Die auffälligste Veränderung zeigt jedoch die Adventitia. Sie ist starkschwielig verdickt, es finden sich zahlreiche chronisch entzündliche Infiltrate um die Vasa vasorum. Die letzteren sind teilweise durch Intimawucherungen obliteriert, teilweise stark hyperämisch. Überall zeigt sich neugebildetes schwieliges Bindegewebe, das das ganze Bild beherrscht. Die Grenzen zwischen Media und Adventitia sind oft unscharf, da vielfach Infiltrate und fibröse Bindegewebszüge von der Adventitia in die Media eindringen.

Aus den verschiedensten Stellen der Stenose untersuchte Schnitte zeigen alle grundsätzlich den gleichen Befund. Überall steht im Vordergrund die überaus starke Infiltration und Bindegewebsverdickung der Adventitia. Gummen ließen sich nicht nachweisen.

Hickl hält den Prozeß für eine nicht spezifische Aortitis, wie sie Siegmund bei Gelenkrheumatismus, Scharlachsepsis und Grippepneumonie beobachtete. Er läßt aber die Möglich-

keit des Bestehens einer luetischen Mesaortitis nicht ganz außer Acht. Es handelt sich also um einen Fall von Verengerung der absteigenden Brustaorta, hervorgerufen durch eine mit Mesaortitis zusammenhängende, chronisch entzündlich verdickte Bindegewebsbildung der Adventitia, die sich hülsenartig um diesen Abschnitt herumlegt und ihn infolge von Schrumpfungsvorgängen entsprechend eingeengt hat.

Die Ähnlichkeit beider Krankheitsbilder liegt in dem Befund einer abnorm verengten Stelle. Die Adventitia ist jedoch in unserem Falle nicht derartig stark entwickelt und ohne frischere Entzündungsherde im Gegensatz zu Hickls Beobachtung. Deshalb kann auch, wie schon oben betont wurde, der Einwirkung der Adventitia nicht die Bedeutung zuerkannt werden, die ihr Hickl für seinen Fall gibt. Im übrigen scheint dieser Fall keine wesentlich neuen Gesichtspunkte zur Beurteilung des eigenen zu bringen. Der Unterschied liegt vor allem darin, daß bei Hickls Fall eine gewisse Kongruenz zwischen dem makroskopischen und dem mikroskopischen Befund besteht. Da, wo histologisch Media- und Adventitiaveränderungen sich abspielen, findet sich makroskopisch die Verengerung bei sonst völlig normaler Aorta. Bei uns besteht eine solche Übereinstimmung nicht. Wir haben mikroskopisch eine ausgesprochen luetische Erkrankung der ganzen Aorta und doch im weitaus größten Teil eine Erweiterung, an einer anderen Stelle dagegen eine Verengerung des Gefäßes, die sich bei kritischer Wertung aller in Betracht kommender Momente nur dadurch erklären läßt, daß hier noch ein anderer Prozeß, eben das Trauma mitgewirkt hat.

Ich danke Herrn Prof. Dr. Wätjen für die Annahme der Arbeit und Herrn Privat-Dozent Dr. Schaetz für die Überlassung des Falles und für seine Unterstützung bei der Bearbeitung.

Schrifttum.

Beneke: Über die spezifischen Gefäßveränderungen bei Syphilis und Nikotinvergiftung. Münchner Med. Wochenschrift 1919, S. 1465.

Benda: Aneurysma und Syphilis. Verhandlungen der deutschen Pathologischen Ges., 6. Tagung 1903.

Benda: Das Arterienaneurysma. Ergebnisse der allgemeinen Pathologie und Pathol. Anatomie, Bd. 8, 1902.

Backhaus: Über Mesaortitis syphilitica und deren Beziehung zur Aneurysmabildung der Aorta. Beiträge zur pathologischen Anatomie und zur allgemeinen Pathologie, Bd. 22, 1897.

Breuer: zit. nach Stern, Über traumatische Entstehung innerer Krankheiten, 3. Aufl., 1930.

Chiari: Über die syphilitische Aortenerkrankung. Verhandlung der deutsch. Patholog. Ges., 6. Tagung, 1903.

Crooke: Über 2 seltene und aus verschiedenen Ursachen entstandene Fälle von rapider Herzlähmung. Archiv der Pathologischen Anatomie, Bd. 129, 1892.

Doehle: Über Aortenerkrankung bei Syphilitischen und deren Beziehung zur Aneurysmabildung. Deutsches Archiv für klinische Medizin, Bd. 55, 1895.

Eppinger: zit. nach Benda, Das Arterienaneurysma. Ergebnisse der allgem. Pathologie und Patholog. Anatomie, Bd. 8, 1902.

Hasler: Über einen Fall von Verschluß der Aorta an ungewohnter Stelle. Inaug. Diss. Leipzig 1911.

Heller: Über die syphilitische Aortitis und ihre Bedeutung für die Entstehung der Aneurysmen. Verhandlungen der deutschen Patholog. Gesellsch., 1. Tagung 1898.

Heller: Aortenaneurysma und Syphilis. Virchow Archiv, Bd. 171, 1903.

Heller: Aortenaneurysma und Syphilis. Virchows Archiv, Münchner Med. Wochenschr. Nr. 50, 1899.

Henke-Lubarsch: Handbuch der speziellen Pathologischen Anatomie und Histologie. Bd. Herz und Gefäße.

Koni: Messungen der Aorta. Virchows Archiv, Bd. 201, 1910.

Kaufmann: Spezielle Pathologische Anatomie, 1. Band.

Malkoff: Über die Bedeutung der traumatischen Verletzung von Arterien (Quetschung und Dehnung) für die Entstehung des wahren Aneurysmas und der Arteriosklerose. Zieglers Beiträge, Bd. 25, 1899.

Hickl: Über zylindrische Aortenverengerung im absteigenden Brustteil infolge von Mesaortitis. Frankfurter Zeitschr. f. Pathologie, Bd. 41, Heft 1, 1931.

Oberndorfer: Die syphilitische Aortenerkrankung. Münch. Medizin. Wochenschr. 1913, S. 505.

Puppe: Untersuchungen über das Aneurysma der Brustaorta. Deutsche Medizin. Wochenschrift 1894.

Schiel-Wiegand: Umfänge der Arterien. Virchows Arch., Bd. 82, 1880.

Straub: Über die Veränderung der Aortenwand bei progressiver Paralyse. 2. Tagung der Pathologischen Gesellschaft 1899.

Stern: Über traumatische Entstehung innerer Krankheiten. 3. Aufl., 1930.

Stein: Veränderungen der Iliacae communes bei Syphilitikern. Virchows Archiv, Bd. 211.

Lebenslauf.

Am 28. September 1904 wurde ich, Hans Krauss, als Sohn des prakt. Arztes Dr. med. Johannes Krauss zu Belgern an der Elbe, Kreis Torgau, geboren. Zunächst besuchte ich die Volksschule meines Heimatortes, dann das humanistische Gymnasium in Kiel und zuletzt in Torgau, wo ich 1923 das Reifezeugnis erhielt. Darauf widmete ich mich dem Studium der Medizin in Erlangen, Kiel und Halle. Im November 1929 bestand ich in Halle das Medizinische Staatsexamen. Während meines Praktikantenjahres war ich tätig am Pathologischen Institut der Universität Halle, an der Innern Abteilung des Stadtkrankenhauses Friedrichstadt Dresden und am Städtischen Krankenhaus in Arnstadt i. Thür.

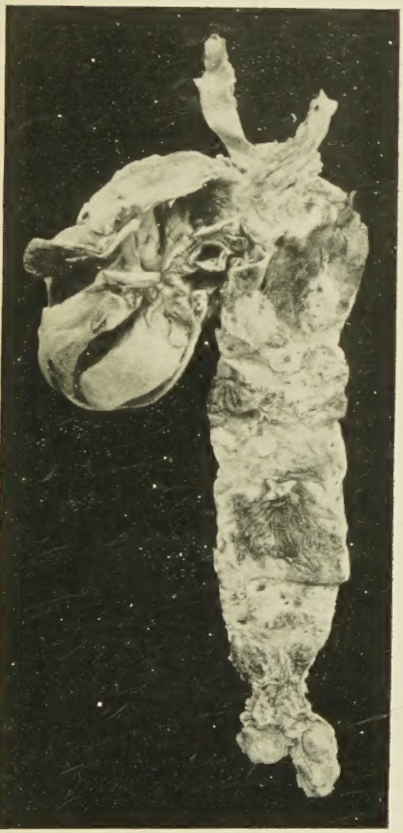

Gesamtansicht von Aorta und Herz.

Gesamte Bauchaorta.

Man beachte besonders die Wandveränderungen im Bereich der verengten Stelle.